Aus der II. Universitätsklinik für Frauenkrankheiten und Geburtshilfe zu München
Direktor: Universitätsprofessor Dr. Otto Eisenreich

Über einen Fall von kongenitaler gekreuzter Nierendystopie

Inaugural-Dissertation

zur

Erlangung der Doktorwürde in der gesamten Medizin

verfaßt und einer

Hohen Medizinischen Fakultät der Bayerischen Ludwig-Maximilians-Universität zu München

vorgelegt von

Josef Sichart
aus Landau a. d. Isar

München 1939
Universitäts-Buchdruckerei von Dr. C. Wolf & Sohn

Aus der II. Universitätsklinik für Frauenkrankheiten und Geburtshilfe zu München
Direktor: Universitätsprofessor Dr. Otto Eisenreich

Über einen Fall von kongenitaler gekreuzter Nierendystopie

Inaugural-Dissertation

zur

Erlangung der Doktorwürde in der gesamten Medizin

verfaßt und einer

Hohen Medizinischen Fakultät der Bayerischen Ludwig-Maximilians-Universität zu München

vorgelegt von

Josef Sichart
aus Landau a. d. Isar

München 1939
Universitäts-Buchdruckerei von Dr. C. Wolf & Sohn

Gedruckt mit Genehmigung der Medizinischen Fakultät
der Bayer. Ludwig-Maximilians-Universität zu München

Referent:
Professor *Dr. Otto Eisenreich*

Tag der mündlichen Prüfung:
24. Juli 1939

R. UNIV.
BIBLIOTHEEK
LEIDEN

Meinen Eltern

in Dankbarkeit gewidmet



Digitized by the Internet Archive
in 2026

https://archive.org/details/IA41554006_0143

Die Bildungsanomalien der Nieren in Bezug auf Zahl, Form und Lage sind sehr mannigfacher Art und gehören keineswegs zu den seltenen pathologisch-anatomischen Befunden. Die ersten Beobachtungen über Abnormitäten der Nieren reichen bis *Aristoteles* zurück. Er berichtet über die Aplasie einer Niere, die nicht das Leben zu gefährden brauche. Offenbar sind von ihm oder in späterer Zeit die übrigen Form- und Lageanomalien der Niere beobachtet worden; von einer Zusammenstellung und Sichtung derselben nach bestimmten Gesichtspunkten ist jedoch nicht die Rede. Die Berichte über die Beobachtung sind viel zu lückenhaft und ungenau, als daß man heute noch mit Bestimmtheit sagen kann, um welche Art der Mißbildung es sich im einzelnen Fall gehandelt haben mag.

In besonderem Maße gilt dies von der gekreuzten Dystopie der Niere, die ja von allen möglichen andersartigen Lageveränderungen des Organes vorgetäuscht werden kann. In ihren einzelnen Spielarten erweckt sie andererseits auch den Schein andersartiger Anomalien. Den ersten sicheren Fall von gekreuzter Nierendystopie begegnen wir in den Observationes iatrologismorum des *Panarolus* (1654). Hier wird eine linksseitige Doppelniere mit zwei Uretern beschrieben, „Quorum inferior in sinistram et superior in dextram partene supra spinam transcundo sese iminuabat". Diese ausdrückliche Angabe wiederholen wir, weil sie das sichere Erkennungszeichen der gekreuzten Dystopie enthält. Mithin hat der Fall von *Panarolus* als erster absulut sicherer Fall von gekreuzter Dystopie zu gelten. Dann folgt *Laube* (1722) mit einem Fall von linksseitiger gekreuzter Dystopie der rechten Niere mit zwei Uretern, ferner *Haller* (1753), *Hunter* (1785) und *Lendifort* (1793). Die neueren Zitate der Fälle von gekreuzter Nierendystopie enthalten aus der älteren Literatur übernommene Angaben, die sich bei der Nachprüfung als irrig, mindestens aber als unsicher erwiesen haben. So ist die bei *Strube* (1894) zitierte Erwähnung von Fällen des *Carolus Stephanus, Winther von Andernach, Cebrolius, Frontanus, Vesal* und *Eustachius* viel zu ungenau, um bei den von diesen beschriebenen Beobachtungen die gekreuzte Dytopie anzunehmen; *Strube* selbst bezeichnet diese Fälle als unsicher. Die Lektüre der alten Autoren selbst enthält zwar Angaben über manche Nierenmißbildung; nirgends aber finden sich Anhaltspunkte für

eine gekreuzte Dystopie. So z. B. gibt *Eustachius* Beispiele für Hufeisennieren, überzählige Nieren und ähnliche Mißbildungen. Dasselbe gilt von *Riolanus botallus, Laurentius, Picard* und *Mc Donald.* Öfters liegen hier dislozierte und dystope Hufeisennieren vor und Angaben über einen Fall einseitiger Doppelniere; mangels einer Angabe über die Blaseneinmündung der Ureteren kann die Mißbildung jedoch nicht mit Sicherheit als gekreuzte Dystopie bezeichnet werden.

Was versteht man unter gekreuzter Nierendystopie? Es ist darunter diejenige kongenitale Lageanomalie der Niere zu verstehen, bei der die eine Niere auf der gegenüberliegenden Seite, oberhalb oder unterhalb der anderen Niere, mit ihr verwachsen oder nicht verwachsen angetroffen wird. Es besteht aber auch die Möglichkeit einer gekreuzten Dystopie einer Niere bei Aplasie der anderen. Dann wäre gekreuzte Dystopie beider Nieren denkbar, d. h. der Fall, daß man die ursprünglich rechte (mit rechtsseitiger Blaseneinmündung des Ureters), links die ursprünglich linke Niere (mit linksseitiger Blasenmündung des Ureters) eben rechts anträfe. Fall von *Kielleuttner* (nicht veröffentlicht).

Hinsichtlich der Stellung der beiden Nieren zueinander finden wir bei der gekreuzten Dystopie alle möglichen Abarten. Die häufigste ist wohl die, daß die verlagerte Niere unter der ortsgerechten liegt und die beiden zueinander gekehrten Pole, d. h. der obere der verlagerten mit dem unteren der ortsgerechten verschmolzen sind. Man nennt diese Form die Langniere und unterscheidet bei ihr eine L-förmige und eine Sigma-förmige. Bei der L-förmigen liegen die Nierenhili entweder medial oder beide lateral vom Ureter, das untere Nierenbecken ist häufig stärker nach ventral gedreht als das obere und liegt in seiner Längsachse quer zu dem oberen, wie man es ja überhaupt sehr häufig bei dystopen Nieren findet; die Form der beiden verschmolzenen Nieren ähnelt dann einem großen lateinischen L. Sei der Sigmaniere liegen die beiden Organe in ihrer Längsachse untereinander, wobei der Hilus der einen nach medial, der der anderen nach lateral schaut, so daß die verwachsenen Nieren ein großes latenisches S nachahmen.

Es kommen auch noch andere, seltenere Formen in der Art der Verwachsung vor, die als schild-, klumpen- oder kuchenförmige Nieren bezeichnet werden. Die Verschmelzung dieser Nieren muß schon zu einem sehr frühen Zeitpunkt eingetreten sein, bevor die einzelnen Teile Zeit hatten, sich in der Richtung einer normalen Nierenform zu entwickeln. Die Nierenbecken dieser klumpen- oder kuchenförmigen Verschmelzungsnieren liegen meistens nach vorn

und der Harnleiter muß auf seinen Verlauf zur Blase über ein Stück Nierengewebe „hinwegklettern" *(Gruber)*, er wird auch oft durch die bei diesen so stark verschmolzenen Nieren natürlich sehr variablen Gefäße behindert, oder die eine Niere bzw. ihr Ureter drückt auf den der anderen, so daß es auf verschiedene Weise bei diesen verschmolzenen Nieren leicht zu Harnstauung und zu allen damit verbundenen Folgeerscheinungen kommen kann.

Seltener kommt es vor, daß die beiden Nieren nicht miteinander in Zusammenhang stehen.

Prozentual noch seltener als das Nichtverwachsensein kommt eine Verlagerung der dystopen Niere kranial von der ortsgerechten vor. Man findet dabei die verlagerte Niere oberhalb des Nierenbettes der anderen in einer kleinen Ausbuchtung des Zwerchfelles, oder die ortsgerechte ist aus ihrem Lager verdrängt und liegt weiter distal als üblich. Die ortsgerechte Niere weist überhaupt bei gekreuzter Dystopie relativ häufig leichte Lageanomalien auf, so liegt die orthotope Niere nicht selten etwas tiefer und auch seitlicher als normal. Eine stärkere Verschiebung der Lage der ortsgerechten Niere mit gleichzeitiger Drehung des Organes um seine Längsachse zeigen die Fälle von *Pfitzner, Pliveric, Hadda, Paschkis, Gellmann*, zwei Fälle von *Ratner*, ein Fall von *Schramm* und vier Fälle von *Zeiß* und *Boeminghaus*. Diese Fälle haben das gemeinsam, daß sich die orthotope Niere um 180° gegenüber ihrer normalen anatomischen Lage gedreht hat. Dieser Vorgang ist wahrscheinlich auch auf Störungen infolge der Verschmelzung beider Nieren zurückzuführen. Jedenfalls sind diese Fälle ein Beweis dafür, daß die Lage der Nieren zueinander bei gekreuzter Dystopie eine außerordentliche Vielseitigkeit aufweisen kann.

Ich bin nun in der Lage im Folgenden einen Fall von kongenitaler Dystopie der linken Niere veröffentlichen zu können, der in der II. Gynäkol. Universitäts-Klinik beobachtet und mir von Herrn Professor *Brakemann* zur Bearbeitung freundlichst überwiesen wurde.

Es handelt sich um eine 33jährige Hausangestellte. 1929 Blasenoperation. 1930 Bruchoperation. 1937 wurde die Patientin wegen eines cystischen Tumors im Abdomen bzw. Verdacht auf ein stielgedrehtes Ovarialkystom operiert.

Operationsbericht: Nach Eröffnung der Bauchhöhle findet sich eine ausgedehnte Peritonitis, vorwiegend der rechten Seite. Retroperitoneal liegt eine riesige Cyste. Eine Exstirpation kommt wegen der retroperitonealen Lage und erheblichen Verwachsungen nicht in Frage. Der Cysteninhalt wurde punktiert; er besteht aus einer

serösen hämorrhagisch gefärbten Flüssigkeit. Die Bauchhöhle wird wieder verschlossen.

Obwohl sich der Cysteninhalt nicht als Urin erweist, besteht doch der Verdacht, daß es sich bei der Kranken um eine rechtsseitige Hydronephrose handeln könnte. Die Patientin wird deshalb zwei Monate später zur fachärztlichen Untersuchung der II. Gynäkol-Universitäts-Klinik überwiesen und dort durch Professor *Brakemann* untersucht. Dabei ergibt sich folgender Befund:

Cystokopie: An der gesamten Blasenschleimhaut sowie an den Ureterenmündungen ist kein krankhafter Befund zu erhalten. Beide befinden sich an normaler Stelle. Das intravenös injizierte Indikocarmin wird rechts nach der gehörigen Zeit und in der gehörigen

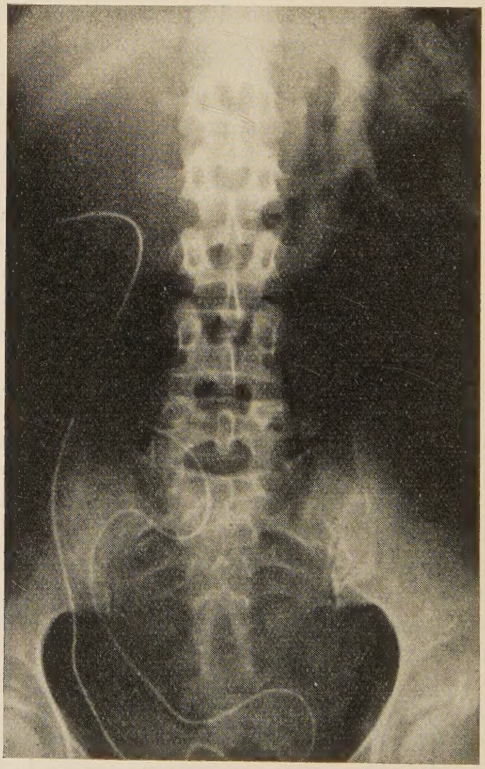

Bild I. Übersichtsaufnahme mit liegenden schattengebenden Kathetern.

Konzentration ausgeschieden. Links keine Blauausscheidung während der Beobachtungszeit. (Bild I: Übersichtsaufnahme mit liegenden schattengebenden Kathetern.)

Beide Ureterenkatheter lassen sich in beide Ureterenmündungen mühelos einführen und ohne auf Widerstand zu stoßen hinaufführen. Die angeschlossene Aufnahme mit ventrodorsalem Strahlengang ergibt folgendes Bild:

Der pelvine Teil des rechten Ureters zieht an der rechten seitlichen Beckenwand hinauf und überkreuzt die Linea terminalis um Daumenbreite weiter ventralwärts als unter physiologischen Umständen. Statt der physiologischen Mediankonvexität des abdominalen Ureterabschnittes zeigt sich in diesem Ureterabschnitt eine

Bild II. Pyelogramm.

Lateralkonvexität. Der kraniale Abschnitt des rechten Ureters biegt sich hakenförmig lateralwärts um. Der rechte Nierenschatten dritt deutlich hervor. Die rechte Niere ist (kompensatorisch) vergrößert.

Der in der linken Uretermündung liegende schattenförmige Katheter biegt sich kurz hinter der Uretermündung nach links um und zieht unter Bildung einer S-förmig gebogenen Schleife an der rechten inneren Beckenwand hinauf. Die Ureterspitze ist ungefähr bis zur Mitte des 5. Lendenwirbels vorgedrungen. Sie liegt rechts neben dem 5. Lendenwirbel. (Bild II: Pyelogramm.)

In beiden Kathetern wird Perabrodil injiziert und die Aufnahme angeschlossen. Es ergibt sich folgendes Bild:

Das rechte Nierenbecken ist deutlich vergrößert. Seine Kelche erster Ordnung etwas verbreitert, Kelche zweiter Ordnung fehlen. Die Endkelche, die im Röntgenbild halbmondförmig erscheinen, bilden den Abschluß der Kelche erster Ordnung. Der abdominale Ureterabschnitt ist in seinen kaudalen Abschnitten, da wo er den Psoasbauch aufliegt, deutlich erweitert. Es besteht eine ausgesprochene Lateralkonvexität dieses Ureterabschnittes. Der pelvine Ureterabschnitt ist nicht sichtbar erweitert.

Das Kontrastmittel, das durch den linken Ureterkatheter injiziert wurde hat sich in breiten kugeligen Massen von verschiedener Dichte über den 5. Lendenwirbel und lateral davon angehäuft. In diesem Anschnitt überragt das Kontrastmitteldepot den rechten abdominalen Ureterabschnitt. Ein zweites Kontrastmitteldepot von geringerer Dichte und von Umfang eines Handtellers liegt vor dem Promontorium und nach unten und nach rechts und links davon An seiner linken Seite ist das Depot nur unscharf begrenzt.

Pyelographisch handelt es sich um eine gekreuzte Dystopie der linken Niere. — Ausgesprochene Hydronephrosenbildung des linken Nierenbeckens. Das verlagerte Nierenbecken liegt in der Gegend des Beckeneingangs und rechts vom 5. Lendenwirbel. Durch das hypernephrotisch erweiterte Nierenbecken ist der abdominale Teil des rechten Ureters lateralwärts verdrängt.

Behandlung: Laparotomie.

Operationsbericht: Operateur: Professor *Eisenreich.*

Excision der alten Längsschnittnarbe. Nach Eröffnung der Bauchhöhle zeigt sich zunächst das Netz ausgedehnt mit der vorderen Bauchwand verwachsen. Nach Lösung der Verwachsungen wölbt sich von hinten her ein großer cystischer Tumor vor, der nicht nur rechts, sondern auch links sich ausbreitet und das Colon ascendens nach außen drängt. Nach vorsichtiger Durchtrennung des peritone-

alen Überzuges gelingt es ohne größere Schwierigkeiten, einen derben Cystensack, nämlich das hydronephrotisch erweiterte Nierenbecken, aus der Umgebung auszuschälen, wobei vom Colon her mehrere venöse und wenige kleinere arterielle Gefäße zu unterbinden sind. Die Ausladung nach links über die Wirbelsäule hinüber ist leicht auszuschälen. Schwierig wird erst der untere Pol, der Hilus der Niere. Beim Versuch, den mannskopfgroßen Tumor nach oben zu ziehen, erfolgt an einer Stelle ein Einriß und es entleert sich ein Teil des trüben infizierten Inhalts gegen die eingelegten Kompressen. Im weiteren Vordringen und im Bestreben, die Hilusarterie zu finden, kommt man nahe an die Iliaca communis rechts. Es ergibt sich der Ureter und bei vorsichtigem Versuche Platz zu gewinnen, um eine Klemme anzulegen, reißt die hinter dem Ureter liegende Arteria renalis 2 mm über der Iliaca ein; es blutet sofort sehr stark, aber durch Kompression der Iliaca steht die Blutung. Ein Fassen des eingerollten, kurzen Gefäßstumpfes erscheint schwer möglich. Es wird deshalb mit drei Seidennähten die Iliaca längs gefaltet und der Stumpf eingestülpt, worauf die Blutung steht. Die weitere Entwicklung des Tumors und die Ausschälung des Ureters bis kurz vor seiner Einmündung in die Blase bietet keine Schwierigkeiten. Das große Wundbett wird mit Rivanolgaze durch die Scheide drainiert, nachdem der Uterus gerade wegen der besseren Abflußmöglichkeit abgesetzt worden ist. Über dem Wundbett wird das Peritoneum wieder verschlossen. Typischer Verschluß der Bauchhöhle.

Hautklammerung der Wunde mit Herffschen Klammern.

Heilverlauf ungestört. Einige Tage nach der Operation Blasenbeschwerden. Urin: Albumen Trübung. Sediment: Leuko + +, Bakterien + + RR 100/80.

Vier Wochen nach der Operation Entlassung.

Befund: Scheidenrohr fest geschlossen, kein Exsudat, geringer Fluor. Wunden gut verheilt. Keine Beschwerden.

Makroskopische Beschreibung: Kleinkindskopfgroßer Hydronephrosensack. Das Nierenparenchym ist bis auf eine schmale Zone an der Rinde reduziert.

Mikroskopisch:

1. In der Rinde an zahlreichen Stellen empfindliche zellige Infiltrationen.
2. Zahlreiche Infarkte.
3. Metaplasie des Nierenbecken-Epithels.

Die gekreuzte Dystopie der Niere ist in erster Linie eine Veränderung ihrer Lage. Die Anomalien der Nierenlage werden entwicklungsgeschichtlich so erklärt, daß aus irgend einem Grunde, sei es, daß die Anlage dazu schon in der Geschlechtszelle gelegen hat, sei es, daß ungünstige Lagerverhältnisse und Gleichgewichtsstörungen im unteren Körperabschnitt das Wachstum des Ureters in normaler Richtung verhinderte, der Ureter in falsche Lagerverhältnisse kommt, nachdem sich die Ureterknospe an normaler Stelle gebildet hat. Oft kommt auch eine Mißbildung des Wolffschen und Müllerschen Ganges in Frage, durch die der Ureter dann schon aus normalen Verhältnissen aussproßt. Diese Annahme erklärt die oft zusammen auftretenden Mißbildungen am Nierenharnleitersystem und Genitaltraktus. So berichtet *Braxton Hicks* vom Fehlen der linken Uterushälfte mit Adnexen bei rechtsseitiger Dystopie der linken Niere, *Turner* vom Fehlen der linken Tube bei rechtsseitiger Dystopie der linken Niere, *Palma* vom Bestehen einer Kloake bei linksseitiger Dystopie der rechten Niere, *Köhler* von rechtsseitigem Uterus unicornis und Fehlen der linken Tube bei rechtsseitiger Dystopie der linken Niere und *Martius* vom Pseudohermaphroditismus femininus externus, persistierender wahrer Kloake und bandförmigem Ovar bei rechtsseitiger Dystopie der linken Niere. Bei der Genese der gekreuzten Dystopie der Nieren glaubt man eine Ähnlichkeit mit der der Hufeisenniere herauszufinden. Bei der Hufeisenniere wachsen die Ureteren normal. Nur das Nierenparenchym liegt verhältnismäßig dicht zusammen, so daß eine Verwachsung der beiden unteren Nierenpole möglich ist. Wenn unter diesen Umständen die eine der beiden Nieren hypoplastisch geblieben ist, so wird sie leicht von der anderen normal großen aus ihrer ortsgerechten Lage mehr auf die andere Seite hinübergezogen und es macht dann leicht den Eindruck, als ob eine gekreuzte Dystopie vorläge. Mithin wäre gekreuzte Dystopie genetisch nichts anderes als Hufeisenniere mit Hyploplasie der einen Niere. Diese Erklärung ist freilich nicht aufrecht zu erhalten, wenn man diejenigen Fälle von gekreuzter Dystopie in Betracht zieht, bei denen keine Verwachsung der Nieren besteht oder die verlagerte Niere oberhalb der noramlseitigen angetroffen wird. Der Unterschied gegen eine echte gekreuzte Dystopie besteht entwicklungsgeschichtlich nach *Pagel* darin, daß bei dieser nicht zuerst eine primäre Verwachsung der beiden Nieren einsetzt, und daraufhin erst die Verlagerung der schwächer ausgebildeten auf die andere Seite erfolgt, sondern daß hier zuerst das richtungsfalsche Wachstum des Ureters über die Mittellinie einsetzt, dem dann die Bildung des Nierenparenchyms

auf der kontralateralen Seite folgt. Für die Richtigkeit dieser Anschauung spricht auch das Vorkommen einer doppelseitig gekreuzter Dystopie, von der nach *Frangenheim* vier Fälle bekannt sind. Beide Harnleiter der normal gelegenen Nieren kreuzen bei dieser Anomalie die Wirbelsäule und münden an der der zugehörigen Niere entgegengesetzten Seite in die Blase ein. Bei gleichzeitigem richtungsfalschen Wachstum beider Ureteren hat sich in diesen Fällen das Nierenparenchym beider Nieren an normaler Stelle bilden können mit der Einschränkung, daß die Seiten vertauscht sind. In manchen Fällen wird es schwer sein, einen anatomischen Unterschied zwischen einer stark asymetrisch verlagerten Hufeisenniere und einer gekreuzten Dystopie zu machen. Genetisch ist dieser Unterschied aber sehr erheblich.

Die Krankheitssymptome der gekreuzten Nierendystopie sind sehr verschiedenartig. Man muß unterscheiden zwischen den Symptomen die ausgelöst werden durch eine Erkrankung der dystopen Niere (z. B. Hydronephrose wie in unserem Fall, Stein usw.) und den Beschwerden, die durch die Mißbildung als solche bedingt sind. Es kann völlige Beschwerdefreiheit bestehen, was in der Jugend sogar die Regel ist, da die Mehrzahl dieser Kranken erst als Erwachsene über Beschwerden zu klagen beginnt, obwohl natürlich die Mißbildung von Geburt an bestanden hat. Von einem typischen Krankheitsbild kann man meist nicht sprechen. Wenn Beschwerden auftreten, so äußern sich die als ziehende, drückende Schmerzen im Oberbauch, quer über den Leib, in Nabelhöhle, im Unterbauch mehr rechts, mehr links usw.

Die Beschwerden sind meist nicht kontinuierlich und wechseln hinsichtlich der Intensität. Meist entspricht der Sitz der Beschwerden etwa der Lage der dystopen Niere, doch finden sich in der Literatur Fälle, in denen die Schmerzen fern von der verlagerten Niere lokalisiert sind. Häufig trifft man die Angaben, daß bei bestimmten Körperhaltungen die Schmerzen zunehmen, meist ist das bei gestreckter Lage und Haltung bzw. bei Lordosierung, der Fall.

Die Diagnose ist durch die unbestimmten Erscheinungen sehr erschwert. Nicht selten kommt es vor, daß dystope Nieren mit Adnextumoren und Ovarialcysten verwechselt werden. Es ist aber nicht so wie *Pagel* 1923 schrieb, daß die klinische Diagnose der gekreuzten Dystopie noch nie gestellt worden sei, denn durch die Pyelographie nach *Voelker* und *v. Lichtenberg* ist man in der Lage, einen Verdacht in positiven oder negativen Sinne eindeutig zu klären. Erleichtert wird die Diagnose, wenn ein Tumor zu palpieren

ist. Die uncharakteristische Art der Leibschmerzen, die zu keiner Abdominalerkrankung so recht paßt, in Verbindung mit den an bestimmte Bewegungen bzw. Körperhaltung gebundenen oder sich bei solchen steigernden Schmerzen, müssen bei vorhandenem Tumor die Möglichkeit einer Nierendystopie nahelegen. Für die Behandlung der gekreuzten Nierendystopie kommen die gleichen konservativen und operativen Maßnahmen in Betracht (Instillationen, Spülungen, Pyelotomien, Dekapsulation bis zur Nephrektomie). Am einfachsten und sichersten ist die Exstirpation des dystopen Organs bei entsprechender Funktion der zweiten Niere *(Boeminghaus)*.

Abschließend an diesen Fall möchte ich noch folgendes bemerken: Es unterliegt keinem Zweifel, daß eine kongenital verlagerte Niere zu großen diagnostischen Irrtümern führen kann, da es, wie wir schon erwähnt haben, ein bestimmtes Symptomenbild nicht gibt. Wegen dieses Mangels an klinischen Erscheinungen kommen wahrscheinlich die meisten Fälle jener Nierenanomalien bei Lebzeiten des Trägers nicht zur Beobachtung des Arztes. Das erklärt auch die Tatsache, daß die gekreuzte Nierendystopie außerordentlich selten zur Beobachtung des Klinikers kommt. So sind bis jetzt nach *Boeminghaus* nur 40 Fälle bekannt, wo durch Pyelographie die Diagnose mit Sicherheit ante operationem gestellt wurde.

Für die freundliche Überlassung des Themas und die Unterstützung bei Abfassung der Arbeit gestatte ich mir Herrn Professor *Brakemann* meinen besten Dank auszusprechen.

Ebenso danke ich Herrn Professor *Eisenreich* herzlich für die Übernahme des Referats.

Schrifttum.

Zeiß und *Boeminghaus:* Zeitschr. f. Urologie 1934, Bd. XXVIII, S. 577.
Pagel: Virchows Arch. 240 (1923).
Frangenheim: Klinik der Mißbildungen der Harn- und Geschlechtsorgane. Handb. d. Urol. 3. Julius Springer, Berlin 1928.
Graser: Deutsch. Arch. f. klin. Med. 55, 467.
Gruber: Virchows Archiv 107.
Köhler: Inaug.-Dissert. Kiel 1900.
Kruse: Deutsch. med. Wochenschr. 1890, S. 1158.
Kruse: Inaug.-Dissert. Greifswald 1890.
Kundat: Wien. med. Wochenschr. 1886, S. 109.
Oehler: Bruns Beiträge z. klin. Chirurg. 89, 233, 1914.
Schuhmacher: Wien. klin. Wochenschr. 1903, Nr. 29, S. 854.
Schürholz: Inaug.-Dissert. Berlin 1913.
Schütz: Deutsche Zeitschr. f. Chirurg. 1897.

Lebenslauf.

Am 22. November 1909 in Landau a. d. Isar als Sohn des Baumeisters *Josef Sichart* geboren, absolvierte ich im März 1929 die Oberrealschule in Landshut. In München studierte ich Medizin und machte ebenda im Sommer 1935 das medizinische Staatsexamen. Im praktischen Jahr arbeitete ich acht Monate auf der inneren Abteilung des Krankenhauses l. d. I. bei Professor *Schittenhelm* und vier Monate an der II. Gynäkologischen Universitätsklinik München bei Professor *Eisenreich*. Die Approbation erhielt ich am 14. August 1936 in München. Nach meiner Approbation war ich an der chirurgischen Abteilung des Krankenhauses r. d. I. bei Professor *Hofmeister* und dann wieder an der II. Gynäkologischen Universitätsklinik als Volontärarzt tätig. Am 1. April 1938 wurde ich hier als Assistenzarzt angestellt, in welcher Eigenschaft ich heute noch in der II. Gynäkologischen Universitätsklinik arbeite.

Josef Sichart, Assistenzarzt.